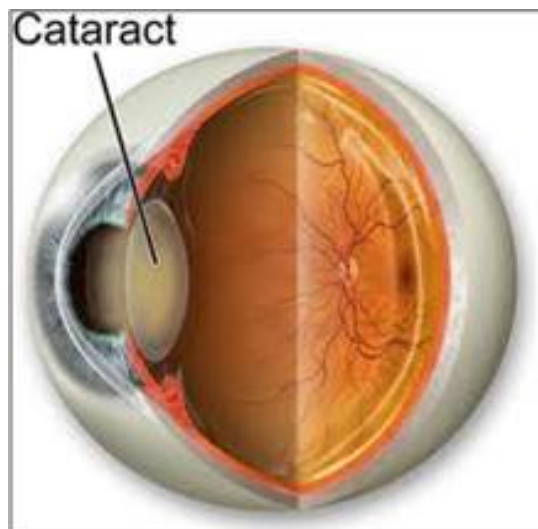


“M c m xong,... ta m i th c s bi t tr i có th xanh, núi có th bi c, và mây có th tr ng đ n ch ng y. Không ng t o v t có th đ p đ n th ...”



Đúng h n tôi đ n Trung tâm Gi i ph u m t trên đ ng Madison thành ph Torrance, qu n Los Angeles lúc 7:00 gi sáng ngày 9/2 đ m c m (Cataract Surgery). 8 gi sáng tôi vào phòng chu n b . 10:30 ng i ta đ y tôi vào phòng m . 11:00 gi ng i ta đ y tôi ra. M i vi c đi n ti n khi tôi đang đ i nh h ng c a thu c mê. Ra kh i phòng m tôi bàng hoàng không bi t mình đang ở đâu và m t mình đã m ch a. Sao không th y c m giác gì c . M t cô y tá (nurse) cho bi t m t trái tôi đã m xong. H đ y tôi vào m t phòng đ i xem TV ch Trung tâm Gi i ph u g i con gái tôi đ n đ a v nhà.

Chuy n m c m sao mà đ n gi n nh v y!

Có th đ i v i các v bác sĩ m m t c a năm 2011 m i vi c ch đ n gi n nh v y. Nh ng tr c khi m nhi u b n tôi đã m c m k cho tôi nghe nh ng chuyên phi n toái nho nh làm tôi cũng ngán.

M t b n nói, sau khi m v t c t trên giác m c (1) (cornea) đ c vá l i, m t đ c đ p b ng m t mi ng bằng tr ng nh ph i mang kính che ánh sáng su t ngày đêm. M t tu n sau, bác sĩ c t ch n i giác m c.

Có b n cho bi t sau khi m không đ c xem TV, không đ c sách đ c báo ít nh t m t tu n l , không ho m nh và c n u ng thu c ch ng bón (constipation) đ không r n làm đ ng m t khi đi

c u .

Đa số m hai m t cách nhau 6 hay 7 tháng, có ng i m t năm. Có b n ch m m t m t cho r ng “nh v y đ r i” l m m t kia không thành công thì l i h i.

B n Vũ Đình Minh (bác sĩ y khoa, nhà văn Mai Kim Ng c) m t b n th i trung h c c a tôi, trái l i, đã thi v hóa c m giác c a ông khi mi ng bằng v i che m t sau khi m đ c l y xu ng và ông b t đ u th y v n v t chung quanh.

Ông vi t:

“M c m xong,.... ta m i th c s bi t tr i có th xanh, núi có th bi c, và mây có th tr ng đ n ch ng y. Không ng t o v t có th đ p đ n th ...”

Vũ Đình Minh nh h n tôi 3 tu i, m m t năm 2007. Tính ra b n m m t s m h n tôi 7 năm. Tr i cho m t tôi b c m ch m nên khi nghe b n Vũ Đình Minh t “tr i xanh, mây đ p”, tôi nghĩ ông b n tôi vẫn ch ng hoá m t chút cay đ ng c a cu c đ i ch cái gì mà “đ p đ v y”. Tôi v n không thích m x , v l i năm 2007 m t tôi còn t t, đ c sách, lái xe ban đêm hay ban ngày không tr ng i nên tôi th m nghĩ “mình ch ng bao gi m c m” đ đ c h ng cái thú t ng t ng trong văn th c a b n tôi .

Đ u năm 2009 tôi khám m t đ nh k t i San Diego tr c khi đ n nhà lên Redondo Beach, qu n Los Angeles. Ông bác sĩ m t b o tôi: “Tinh th m t ông b t đ u ph mây. Ông c n khám trong vòng 6 tháng đ chu n b m c m. Đ tr khó m .”

V Los Angeles tôi quên l i khuyên c a bác sĩ m t San Diego. Tôi tin m t tôi còn t t. Qua năm 2010 kh năng th y c a tôi xu ng nhanh. Cu i năm 2010 tôi đi khám bác sĩ Aarchon Joshi t i Trung tâm Y t Redondo Beach. Bác sĩ Yoshi sau khi khám cho bi t đã đ n lúc và cho tôi m t th i bi u m c m.

Tr c h t ông cho xem m t cu n phim ng n, gi i thích k thu t m c m, nh ng phi n toái có th x y ra và h i tôi có ch p nh n nh ng “nguy hi m” c a m c m không? Đây ch là th t c b o v ng i bác sĩ ch m c m không nguy hi m nh m tim v.v..., m c dù trong cu n phim gi i thi u ng i ta nói trong mu n m t có tr ng h p m c m b mù.

Cu n phim ng n gi i thích r ng m t tr i cho là m t b ph n khá ph c t p g m chính y u m t tinh th đ ng l ăng kính nh n ánh sáng đ a vào võng m c (2) (retina). Tùy theo ánh sáng đ n t v t g n hay xa, tinh th đ i u ti t (accommodation) đ cong m t tinh th đ đ a ánh sáng vào đ úng võng m c. Tu i già, ho c ch a già nh ng m t có b nh, tinh th không “đ i u ti t đ úng” làm cho ánh sáng t l i tr c hay sau võng m c sinh ra b nh c n th hay vi n th . C n th hay vi n

th có th ch a b ng kính đeo m t. Kính đeo m t đi u ch nh s đi u ti t không đúng c a tinh th tr i cho giúp ánh sáng t l i đúng trên võng mô và ta th y rõ đ c v t th chung quanh.

M c m khác h n. Tu i v già tinh th tr i cho b v n đ c t ng n i (g i là m t có c m) không còn trong su t n a nh b mây che (m t có mây). Mây hay c m ch là m t và g i là cataract. Và dù cho tinh th m t còn đi u ti t t v n không có đ ánh sáng vào võng m c nên ta th y c nh v t l m .

Cách ch a là v t b tinh th tr i cho và thay b ng m t tinh th nhân t o trong su t g i là Intraocular Lens (IOL). Ti n trình y khoa này g i là m c m (cataract surgery). Danh t m m t bao g m m i vi c m x đ ch a các th b nh khác v m t trong đó có m c m.

Bác sĩ Joshi cho tôi bi t có hai th tinh th nhân t o. M t th không đi u ti t g i là monofocal IOLs, và sau khi m c n dùng kính n u mu n th y th t rõ khi đ c sách hay lái xe. Y khoa v a sáng ch m t lo i tinh th m i g i là multifocal IOLs có th t đi u ti t đ nhìn rõ c nh v t m i kho ng cách không c n kính. Không có hãng b o hi m nào tr ti n cho tinh th multifocal IOLs. Th i giá m i tinh th multifocal IOLs là \$3,500 m kim. Tôi không có kh năng dùng multifocal IOLs. N u có ch a ch c tôi dùng. V n b o th tôi không tin cái gì quá m i trong th i đ i qu ng cáo này.

Sau đó bác sĩ Joshi b o tôi g p bác sĩ gia đình (primary care doctor) đ khám ti n gi i ph u (pre-op exanination) m c đích đ xem có đ s c kh e không.

Đ n gi n th i. Y tá đo áp huy t, bác sĩ nghe tim nghe ph i l y l r i chuy n ý thu n cho bác sĩ m t. Bác sĩ gia đình sau khi xem danh sách thu c tôi đang dùng, đ n ng ng thu c Flomax (thu c đi u hòa đ ng ti u ti n) 2 ngày tr c khi m và dùng l i sau khi m m t ngày. Bác sĩ Joshi cho h n ngày 9 tháng 2 m . M m t trái tr c vì nhi u mây h n . Ông cho phái mua hai th thu c nh m t: Prednisolone 1% ch ng s ng (anti-inflammation) , và tr sinh Ofloxacin .3% , m t ngày tr c khi m nh c hai th thu c 4 l n, m i l n m t gi t cách nhau 5 phút . Đ m tr c khi m không ăn, không u ng n c t 12 gi khuya. Và chu n b ng i nhà đ a đi đ a v .

Ngày m h đ a tôi vào phòng chu n b . Cô y tá h i nh ng câu h i thông th ng v b nh, v thu c đang dùng, cho bi t nh ng nguy hi m có th x y ra và yêu c u mình ký (có ai vào đó r i mà không ký đâu ?) Sau đó h cho tôi n m trên m t chi c gi ng đ y, ki m tra l i tên tu i, ngày sinh, và h i có bi t hôm nay m m t nào (trái hay ph i) không, và l y bút màu v m t cái hoa ngay trên m t trái c a tôi. Cô y tá l i nh 4 hay 5 th thu c vào m t, chu n b IV (IntraVeinous) hai nhánh. M t nhánh vào n c bi n, nhánh kia s n ch đ bác sĩ chính thu c mê. M t ch c ông bác sĩ Joshi đ n t gi i thi u ông s m m t trái cho tôi. Ông l t nhanh qua x p h s xem y tá đã chu n b đúng quy trình ch a, r i ký vào. Ông khuyên tôi yên tâm r i b c nhanh qua b nh nhân đang đ c chu n b nh tôi n m gi ng đ y bên c nh.

M i phút sau, bác sĩ gây mê (anesthesiologist) đ n gi i thi u cho bi t s là ng i gây mê đ giúp tôi “c m th y tho i mái” khi m .

Hai m i phút sau, h đ y tôi vào phòng m , v a đi tôi th y ông bác sĩ gây mê chích thu c vào IV. Tôi “l ng nghe” đ xem t t nh qua mê nh th nào. Nh ng không, tuy t đ i không, tôi ch th y cánh c a c a phòng m r i “không bi t gì n a”.

Khi t nh đ y tôi th y chi c gi ng đã đ c đ y l i ch cũ. Tôi không ghi nh n m t c m giác gì n i đôi m t. Cô y tá nói v i tôi “đã m xong”.

Cô y tá l c qua cho tôi nh ng gì c n làm khi v nhà, ngày mai g p l i bác sĩ Joshi s có ch đ n m i. Cô đ n: nh thu c nh tr c khi m , th đ c v a ph i, đ ng cú ng i lâu, không lái xe, nhà nên có m t ng i bên c nh đ phòng ph n ng b t th ng c a thu c mê, có th xem truy n hình, đ c sách, làm vi c trên computer không gi i h n. Cô cho tôi m t kính đen b o dùng khi ra kh i nhà, và m t t m kính che m t b ng plastic trong su t và băng dán đ dán trên m t khi ng . Cô y tá nói, đ tránh vô tình n m úp m t hay ch i m t.

Xong h mang giày cho tôi (đ tôi tránh cú xu ng) r i dùng xe lăn đ y tôi vào m t phòng nh , xem TV ch ng i đón.

Hôm sau g p bác sĩ Joshi. Ông đo s c nhìn c a m t và k t lu n: T t, có th lái xe, ti p t c nh hai th thu c m t ngày 4 l n và g p l i ông sau 7 ngày. G p l i ông, ông cho bi t, quá trình “li n da” (healing) c a v t m bình th ng, ng ng nh thu c tr sinh, ti p t c nh thu c Prednisolone trong 4 tu n l , m i tu n gi m m t gi t (4 gi t, xu ng 3, 2, 1 r i đ t). Ông Joshi cho h n 2 tu n sau m m t bên ph i.

M i vi c di n ti n nh m t bên trái. Khác m t chút là bác sĩ gây mê ch đ n khi tôi vào phòng m m i chích thu c gây mê và chích m t l ng không làm tôi mê h n mà ch “l ng l ng”. Tôi th y quang c nh phòng m , và có ý ch xem bác sĩ Joshi làm vi c. Nh ng dù không mê, tôi v n không th y bác sĩ Joshi vào, và ra lúc nào, cho đ n khi ng i ta đ y tôi ra kh i phòng m .

Tu n sau g p ông Joshi, ông c i k t lu n: “You are a bionic man now” (3). Hai tu n sau, ông cho tôi làm kính, m t đ đ c sách, m t đ lái xe. Ông cho bi t hai tinh th nh n t o ông g n vào m t tôi khác nhau. M t trái nhìn g n rõ h n nhìn xa, trong khi m t ph i nhìn xa rõ h n nhìn g n. Trên nguyên t c tôi không c n dùng kính. Não b s t đ ng đi u ch nh đ khi đ c sách chuy n nhi m v qua m t trái, khi lái xe l i chuy n nhi m v qua m t ph i. Nh ng ông c nh giác, s xe c (DMV) c a California còn theo lu t cũ là đo t ng m t (ch không cho hai m t giúp nhau) nên khi DMV đo m t trái ông h v n có th bu c ph i mang kính.

Đó là chuy n m c m c a tôi. Bây gi thì tôi bi t ông b n Vũ Đình Minh c a tôi đã t chân c nh đ p th t c a tr i đ t ch không ch là thi v hóa. Tôi r t tâm đ c và thích thú đ c i i đ n v n dĩ d m c a ông:

“Khi ta còn tr , ta ch p nh n đ d dàng nh m t chân lý r ng ng i già r t thi t thòi khi ngũ quan cùng th xác suy nh c v i th i gian. M t thì m , tai thì l ăng, mũi không phân bi t đ c mùi, i i m t kh năng n m... Nh ng b ấ gi xét i i t ng b ph n c a c th , nh n đ nh này th t là sai i m.

Tr c tiên là th giác. Th t ra ta th giác y u kém t tu i 40-50, tu i các con chúng ta b ấ gi . Ngay tu i y, ta đã ph i c n kính đ đ c đ vi t. Nh ng khi tr , ta x d ng kính m t cách thô s cho công vi c c m áo nh t th i. Nh ng gì ta vi t, nh ng gì ta đ c i tu i y, chung cu c tính s , có đ c bao nhiêu là quan tr ng hay c n thi t.

Ng c i b ấ gi , i tu i 70, chúng ta x d ng c p kính m t cách vô cùng thú v . Ch nguyên nh ng cu n sách hay khi v h u r i ta m i có thì gi đ c, c p kính không còn là m t công đ ng ki m s ng, mà tr nên cao quý bi t bao. Nh ng nh ng thú v i n nh t liên h đ n th giác là đ c m c m m t. V i nh ng ai ch a đ c h ng kinh nghi m này, tôi xin m n phép d ồng dài đôi chút v cái tuy t v i c a nh ng ngày, nh ng tháng, nh ng năm sau cu c ti u gi i ph u nhi m m u này. V i tháng năm, tinh th m t đ c đ n, và ta ch p nh n là t t c ngo i gi i có màu ám khói.

Trong c nh u ám đó, h ấ t ng t ng lúc v t m c m v a lành, và bác sĩ m b ắ cho ta đ c nhìn cu c s ng b ng con m t m i. Ôi chao là đ p. Lúc này ta m i th c s bi t tr i có th xanh, núi có th bi c, và mây có th tr ng đ n ch ng y. Không ng t o v t có th đ p đ n th . N u các b n g n núi và m c m v mùa thu, thì các b n s ph i ng ngàng vì cái huy hoàng c a lá trên núi đ i màu. N u các b n m m t vào mùa xuân, thì nh ng v t hoa đ i trong các thung lũng đ p nh ai đ ph m vàng ph m tím lên c n i c . N u các b n mi n duyên h i Ca-li nh chúng tôi, thì các b n có th th y hoàng hôn ch a bao gi r c r nh v y khi m t tr i nh m t trái c u l a chìm xu ng Thái Bình D ng. V i th giác m i, các b n s th y bi n đ p ngay c nh ng hôm gi là x u tr i, khi t t c tr thành m t hòa t u c a nh ng cung b c màu tr ng. Tr i i n v i n c, cái đ p pha l n cái bu n, thi v bi t bao...”

Và lý thú nh t khi ông c m hai cái tinh th nhân t o trong tay nói v i các thanh niên tu i “tri thiên m ng” r ng: “Nh ng không ph i ai cũng đ c m c m. Ph i có c m, m i đ c m c m. Và ph i có tu i m i có c m đ m . Các b n tr , các b n ph i ch vài th p niên n a ...” Không có qu chanh chua nào (lemon) đ c bi n thành n c chanh ng t ngào (limonade) nh v y!

## M c m t

T&#225;c Gi&#7843;: Tr n B nh Nam

Ch&#250;a Nh&#7853;t, 13 Th&#225;ng 3 N&#259;m 2011 10:17

---

Ghi chú:

(1) Giác m c (cornea) là ph n trong su t bên ngoài bao b c m t đ b o v con ng i và tròng đen.

(2) Võng m c (retina) p màng phía sau nhãn c u, nh y c m v i ánh sáng.

(3) Xem TV Series 1976-1978 “Ng i Đ n Bà V n N ng” (The Bionic Woman) do n tài t Lindsay Wagner đóng .